

Sviluppo di una nuova tecnica chirurgica di chiusura della pervietà del dotto arterioso in neonati

Ennio Mazzera, Gianluca Brancaccio, Cristiana Feltri, Guido Michielon, Irma Capolupo*, Dina Costa, Roberto Di Donato

Dipartimento di Cardiocirurgia Pediatrica, *Dipartimento di Patologia Neonatale, Ospedale Pediatrico Bambino Gesù, Roma

Key words:
Arterial duct;
Congenital heart disease.

Minimally invasive surgical techniques have been employed successfully for a wide spectrum of cardiothoracic procedures. These approaches were proven to be as safe and effective as traditional surgical techniques. Unfortunately, it remains a lack of adequate instrumentations and anatomic features, particularly in the pediatric pool of patients. We have employed a new surgical approach for closing a patent ductus arteriosus in low weight newborn (< 2.5 kg), performing a superior extrapleuric approach. This report demonstrates that this technique is safe and reproducible, and is our opinion that it may substitute the medical management of patent ductus arteriosus.

(Ital Heart J Suppl 2004; 5 (3): 205-208)

© 2004 CEPI Srl

Lavoro selezionato del XXI Congresso Nazionale della Società Italiana di Chirurgia Cardiaca (Roma, 23-27 novembre 2002).

Ricevuto il 21 gennaio 2004; accettato il 6 febbraio 2004.

Per la corrispondenza:
Dr. Gianluca Brancaccio

Dipartimento
di Cardiocirurgia
Pediatrica
Ospedale Pediatrico
Bambino Gesù
Piazza S. Onofrio, 4
00165 Roma

Introduzione

Tecniche chirurgiche mini-invasive vengono routinariamente utilizzate per un ampio spettro di procedure cardiocirurgiche¹⁻³ dimostrandosi sicure ed efficaci al pari degli approcci tradizionali. Nella popolazione pediatrica, l'utilizzo di tali tecniche è indubbiamente limitato dall'inadeguatezza della strumentazione chirurgica ad esplorare l'anatomia pediatrica^{4,5}. Abbiamo messo a punto un nuovo approccio chirurgico per la chiusura del dotto arterioso pervio nel paziente prematuro di basso peso (< 2.5 kg), utilizzando una piccola incisione trasversale all'altezza dell'incisura del manubrio sternale.

Tecnica operatoria. Il paziente viene posizionato sul tavolo operatorio, in posizione supina. Una piccola incisione longitudinale o trasversale di 1-1.5 cm viene praticata all'altezza dell'incisura del manubrio sternale (Fig. 1)⁶. L'inserzione mediale del muscolo sternocleidomastoideo viene identificata e retratta lateralmente o disinserita, se necessario. L'esposizione viene incrementata da un'incisione longitudinale sul manubrio sternale di circa 1 cm che viene retratto verso il basso così da permettere l'esposizione della fascia endotoracica (Fig. 2)⁶. Il timo viene disseccato prestando particolare attenzione all'emostasi

e al nervo frenico di sinistra. La sua rimozione permette l'accesso alle strutture vascolari, quali il tronco venoso anonimo, che viene retratto superiormente mediante una sospensione. Si apre il pericardio nella sua parte superiore e sospeso lateralmente. Ciò consente l'accesso alle strutture mediastiniche. Si identificano l'aorta, il tronco dell'arteria polmonare, con i suoi rami destro e sinistro, e l'insorgenza del

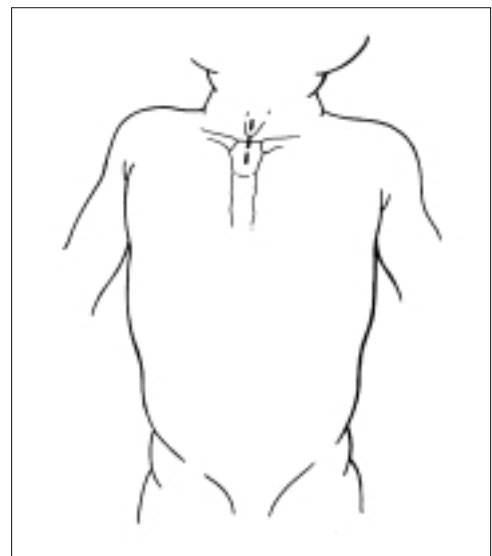


Figura 1. Linea di incisione. Nella figura è rappresentata una linea di incisione longitudinale, sebbene si preferisca utilizzare attualmente un'incisione trasversale. Da Mazzera et al.⁶, con il permesso dell'Editore.

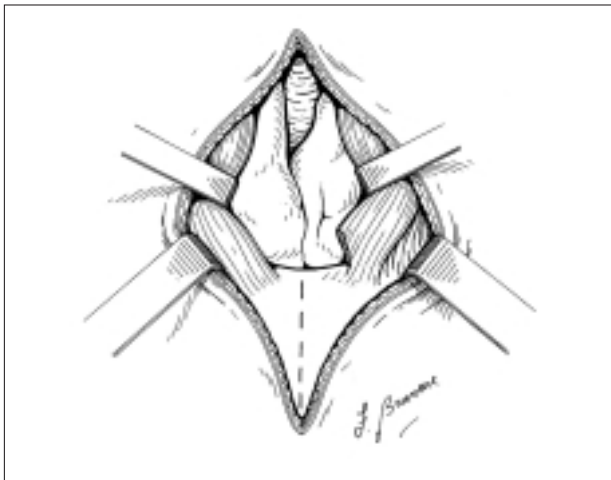


Figura 2. Visione chirurgica dei lobi timici una volta retratti i capi sternali dei muscoli sternocleidomastoidei. Da Mazzera et al.⁶, con il permesso dell'Editore.

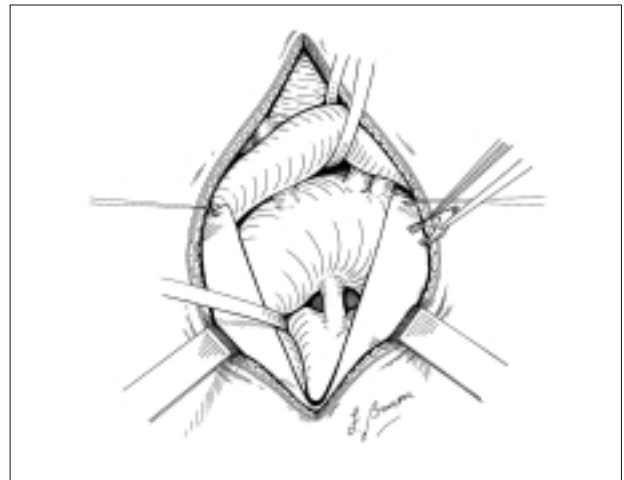


Figura 3. Visione chirurgica del campo operatorio dopo rimozione dei lobi timici e l'apertura del pericardio. Si apprezzano il tronco venoso anonimo retratto superiormente, l'aorta e l'arteria polmonare. Il dotto arterioso viene chiuso mediante una Ligaclip. Da Mazzera et al.⁶, con il permesso dell'Editore.

dotto arterioso di Botallo. La dissezione delle strutture viene praticata rispettando il nervo vago e il nervo laringeo. Dopo una prova dinamica di chiusura con una pinza, il dotto viene chiuso posizionando una Ligaclip (Fig. 3)⁶. Dopo un'accurata emostasi il pericardio viene richiuso con punti staccati, così come l'incisione praticata sul manubrio sternale. Non vengono posizionati drenaggi.

Materiali e metodi

Dal gennaio 2000 al novembre 2002, 15 pazienti (9 maschi e 6 femmine) sono stati sottoposti a chiusura del dotto arterioso pervio secondo questa nuova tecnica; tutti gli interventi sono stati eseguiti dallo

stesso chirurgo (EM) (Tab. I). L'età media era di 23.5 ± 8.03 giorni, il peso medio 1338.6 ± 57.32 g e l'età gestazionale media era di 28.4 ± 3.2 settimane (range 25-33 settimane). Otto pazienti presentavano patologie associate: 2 pazienti avevano presentato un'enterocolite necrotizzante, uno dei quali sottoposto ad ileostomia; 1 paziente presentava malformazioni ossee e renali; 1 paziente insufficienza renale acuta, sepsi, emorragia intracranica e retinopatia; 3 pazienti presentavano sindrome da membrane ialine. L'indicazione alla chiusura chirurgica del dotto arterioso è stata sempre successiva all'insuccesso della terapia medica con indometacina, fatta eccezione di un caso in cui la terapia con farmaci antinfiammatori non steroidei era controindicata.

Tabella I. Dati clinici dei 15 pazienti.

Paziente	Età (giorni)	Peso (kg)	Sesso	BSA (m ²)	TOP (min)	CT	Complicazioni
1	16	0.46	F	0.54	40	0.43	Insufficienza renale
2	30	0.789	M	0.45	60	0.56	-
3	27	0.855	F	0.56	80	0.65	Paralisi diaframmatica
4	12	1.254	M	0.52	65	0.45	-
5	24	0.955	M	0.34	90	0.72	Membrane ialine
6	15	1.650	M	0.55	75	0.65	-
7	18	2.310	F	0.62	80	0.58	Membrane ialine
8	24	0.950	M	0.50	60	0.60	Enterocolite necrotizzante
9	28	0.850	F	0.45	70	0.70	Paresi diaframmatica
10	30	0.960	M	0.45	60	0.50	-
11	18	1.350	M	0.52	55	0.55	-
12	27	2.280	F	0.62	70	0.70	Enterocolite necrotizzante
13	34	1.670	M	0.55	65	0.60	-
14	38	1.950	M	0.58	45	0.60	Membrane ialine
15	12	0.980	F	0.45	55	0.50	-

BSA = superficie corporea; CT = rapporto cardiotoracico; TOP = durata dell'intervento.

Risultati

Non si è verificato nessun decesso ospedaliero nei pazienti trattati con tale tecnica. Nessuna pervietà residua o recidiva ai controlli ecocardiografici postoperatori. Tra le complicanze postoperatorie dobbiamo annoverare 2 casi di paresi diaframmatica, di cui uno ha richiesto la plicatura diaframmatica; un caso di pneumotorace con la necessità di posizionare un drenaggio pleurico.

Discussione

La pervietà del dotto arterioso ha un'incidenza dello 0.6% nati vivi e rappresenta la terza causa per frequenza di tutte le cardiopatie congenite. La chiusura spontanea del dotto arterioso avviene in genere entro le prime 48-72 ore dalla nascita. La possibilità della chiusura tardiva è direttamente proporzionale all'età gestazionale, pertanto i neonati prematuri presentano una maggiore difficoltà alla chiusura spontanea del dotto arterioso.

I pazienti prematuri con dotto arterioso pervio vengono abitualmente trattati con cicli di indometacina o ibuprofene, qualora non sussistano controindicazioni. Se il trattamento medico fallisce, l'indicazione chirurgica è categorica. L'approccio classico è una toracotomia postero-laterale sinistra al terzo o quarto spazio intercostale. Tale approccio implica l'apertura della pleura sinistra, la manipolazione del polmone omolaterale, e il posizionamento di un drenaggio.

Gli scopi della chirurgia mini-invasiva sono molteplici. Oltre all'evidente beneficio estetico, in letteratura è ampiamente dimostrato come le tecniche mini-invasive riducono il rischio di sanguinamento e la durata della degenza postoperatoria^{4,5,7}. Indubbiamente i pazienti prematuri di basso peso presentano una più alta incidenza di problematiche collaterali, in particolare l'immatunità polmonare espone tali neonati a sindrome da distress respiratorio.

Sebbene il numero di pazienti sia ancora esiguo, i dati fin qui raccolti indicano che nei pazienti che non presentavano concomitanti problemi polmonari, è stata possibile l'estubazione in tempi più brevi che con l'approccio tradizionale^{8,9}.

L'esperienza iniziale mediante l'approccio anteriore extrapleurico si è dimostrata sicura ed efficace, e soprattutto facilmente riproducibile. I maggiori vantaggi incontrati con tale tecnica sono innanzitutto un trauma chirurgico minimo, l'assenza di alterazioni della gabbia toracica e la mancata manipolazione del polmone. Tutto ciò si traduce nella possibilità di un'estubazione precoce e un minor rischio infettivo.

L'intervento viene eseguito in culla termica, ciò permette di evitare il trasporto del paziente, riducendo al minimo i rischi preoperatori in particolare per neonati con malattie polmonari.

Abbiamo applicato tale tecnica a pazienti prematuri o di peso < 2.5 kg con dotto arterioso pervio isolato e solo dopo l'insuccesso della terapia medica. È possibile però estendere l'indicazione anche a neonati di peso superiore, sebbene 5 kg ci sembra il limite superiore da raggiungere. Dal punto di vista fisiopatologico la pervietà del dotto arterioso di Botallo produce iperafflusso polmonare e ipoperfusione sistemica, soprattutto a carico dei reni e del circolo splancnico. Ciò aggrava la situazione clinica dei coesistenti problemi polmonari, renali e intestinali che questi piccoli pazienti possono avere, gli stessi problemi che altresì controindicano la terapia medica con indometacina. Si potrebbe perciò ipotizzare, almeno in una parte dell'eterogeneo gruppo dei pazienti prematuri, l'indicazione chirurgica con questa nuova tecnica al momento della diagnosi, senza provare con la terapia farmacologica. Ciò porterebbe ad una riduzione della degenza preoperatoria, ma anche di quella postoperatoria, grazie al minor rischio di complicanze a carico del rene e dell'intestino, e quindi dei costi di ospedalizzazione.

La tecnica presentata si è dimostrata sicura ed efficace, si pone pertanto anche come valida alternativa al trattamento medico nei pazienti ad alto rischio.

Riassunto

Lo sviluppo di tecniche chirurgiche mini-invasive ha consentito l'allargamento delle indicazioni anche nel campo della cardiocirurgia pediatrica. Presentiamo una nuova tecnica chirurgica per la chiusura della pervietà del dotto arterioso, mediante un approccio anteriore extrapleurico. Abbiamo utilizzato tale tecnica su 15 pazienti con peso corporeo < 2.5 kg. Il tipo di approccio si è dimostrato sicuro ed efficace, ha il vantaggio inoltre di ridurre il tempo di degenza ospedaliero e quello di ottenere anche un buon risultato estetico.

Parole chiave: Cardiopatia congenita; Dotto arterioso.

Bibliografia

1. Rao V, Freedom RM, Black MD. Minimally invasive surgery with cardioscopy for congenital heart defects. *Ann Thorac Surg* 1999; 68: 1742-5.
2. Rothenberg SS, Chang JH, Bealer JF. Experience with minimally invasive surgery in infants. *Am J Surg* 1998; 176: 654-8.
3. Luo W. Lower ministernotomy for the repair of atrial septal defect. *Ann Thorac Surg* 2001; 71: 1065-6.
4. Black MD, Freedom RM. Minimally invasive repair of atrial septal defects. *Ann Thorac Surg* 1998; 65: 765-7.
5. Burke RP, Michielon G, Wernovsky G. Video-assisted cardioscopy in congenital heart operation. *Ann Thorac Surg* 1994; 58: 864-8.
6. Mazzera E, Brancaccio G, Feltri C, Michielon G, Di Dona-

- to R. Minimally invasive surgical closure of patent ductus arteriosus in premature infants: a novel approach. *J Card Surg* 2002; 17: 292-4.
7. Browne D. Patent ductus arteriosus. *Proc R Soc Med* 1952; 45: 719-22.
8. Gundry SR, Shattuk OH, Razzouk AJ, del Rio MJ, Sardari

- FF, Bailey LL. Facile minimally cardiac surgery via mini-sternotomy. *Ann Thorac Surg* 1998; 65: 1100-4.
9. Bichell DP, Geva T, Bacha EA, Mayer JE, Jonas RA, del Nido PJ. Minimal access approach for the repair of atrial septal defect: the initial 135 patients. *Ann Thorac Surg* 2000; 70: 115-8.